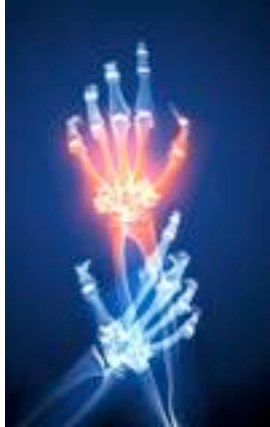



Coude-Poignet-Main

Rhumatismes coude-poignet-doigts



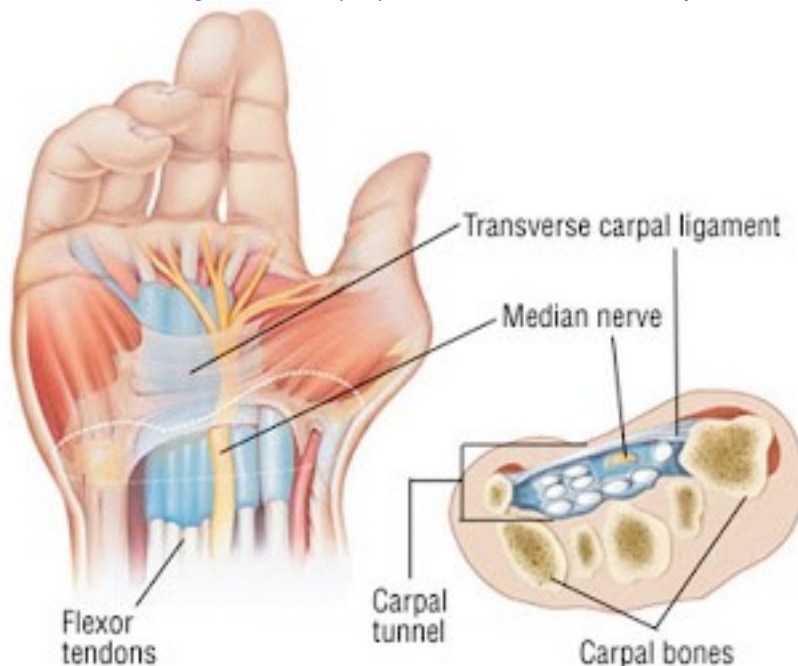
Coude : articulation double aux mouvements complexes. Les lésions rencontrées sont surtout abarticulaires : épitrochléite (golf ?), bursite olécraniennne, épicondylite (tennis ?).

- **Ruta grav.** (si) ... FROID (= traumatisme), entorse, kyste synovial : remède clef des nodosités des tendons, autour des articulations
- **Rhododendron** (na) ... FROID, canal carpien, nerf médian
- **Magnesia phos.** ... FROID, crampes aggravées au froid
- **Mimosa** (hg) ... genoux et coudes

Poignet : mosaïque de petits os articulés dans de nombreux plans.

A/ Atteinte mécanique post traumatique (ex.: scaphoïde) :

- **Ruta grav.** (si) ... entorse, déchirure ligamentaire
- **Pinus sylvestris** (ca) 1 DH ... le canal carpien



B/ La « main arthrosique » d'origine professionnelle, goutteuse, rhizarthrose (sur SECHERESSE de déficit hormonal), PR débutante. Etiologie à préciser qui nécessite un traitement spécifique

- **Guaïacum** (am) ou **Manganum** ... la polyarthrite débutante
- **Benzoïcum acid.** ... kyste synovial du poignet

"Le médecin médiocre voit le symptôme et le soulage
 Le bon médecin trouve les causes et guérit
 Un excellent médecin voit les faiblesses du corps et prévient la maladie"



C/ La « main neuro-vasculaire » :

- **Oenothera biennis** (ac) 1 DH 25 gouttes par jour... remède clef de l'algoneurodystrophie (post traumatique, toxique ...)
- **Hippomanes** (mn) ... faiblesse des poignets (// prostatite)

Doigts :

- **Pinus sylvestris** (ca) ... enflure, raideur, déformations des articulations des doigts
- **Stillingia silvatica** (au) ... HUMIDITE, douleurs des doigts (antécédents syphilitiques ?)
- **Caulophyllum** (mg) ... 1ère phalange, avec enraidissement (// dysménorrhée)
- **Pulsatilla** ... inter phalangienne proximale subaiguë (enflures et douleurs mobiles)
- **Polygonum avic.** (si) ... 2ème phalange, déformante
- **Actea spicata** (s) ... dernière phalange (// les cycles menstruels ou la ménopause)
- **Hedeoma** (mg) ... métacarpo-phalangienne du pouce (douleur et raideur progressive)